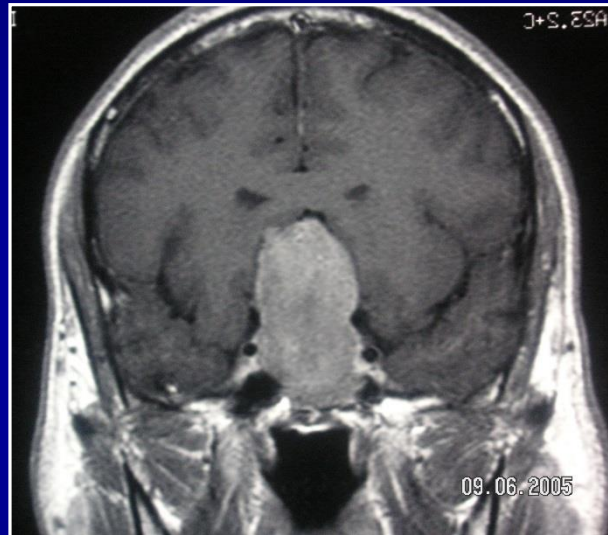

# Tratamiento quirúrgico de los macroadenomas hipofisarios



Dr. Hugo Santos

# Tratamiento quirúrgico de los macroadenomas hipofisarios

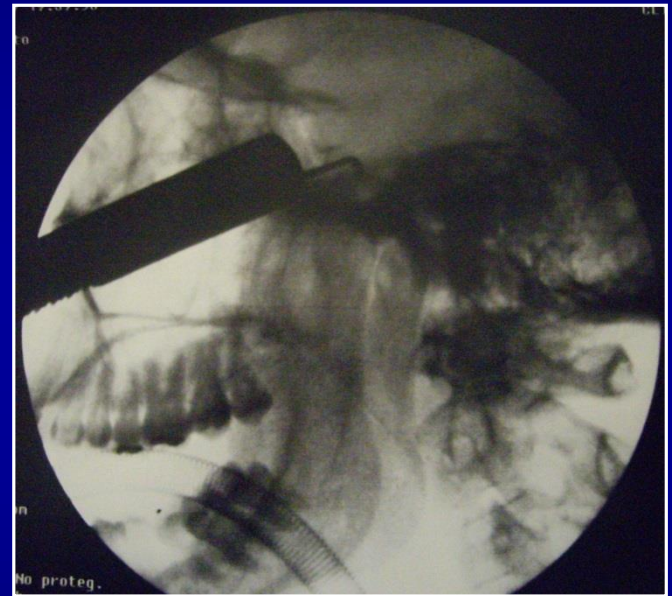
- Vía transepto-transesfenoidal .
- Vía endoscópica transnasal \*.
- Craneotomía.
- Abordajes mixtos \*\*.

\* Entrenamiento recibido con el [Dr. Perneczky](#) (Universidad de Mainz - Alemania)

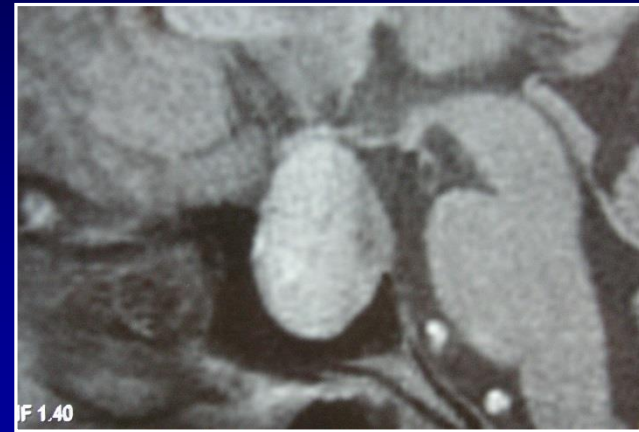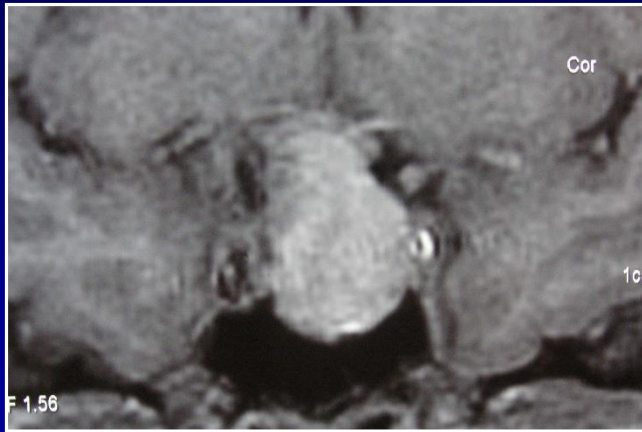\*\* Trabajo presentado en el VII congreso de la Sociedad Española De Neurocirugía (Sesión Tumoral IV). Santiago de Compostela. 22-25 mayo 2002

## Caso I

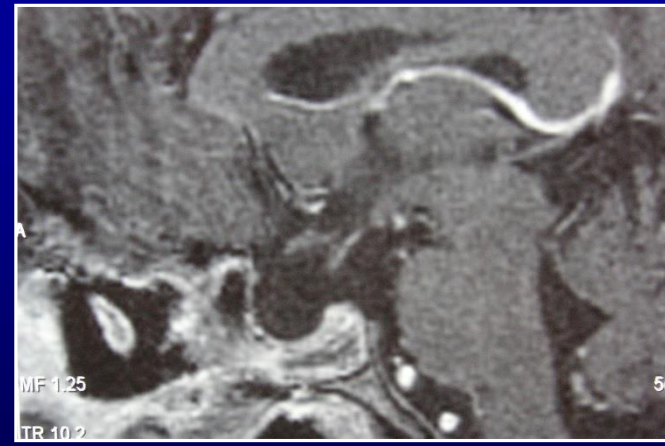
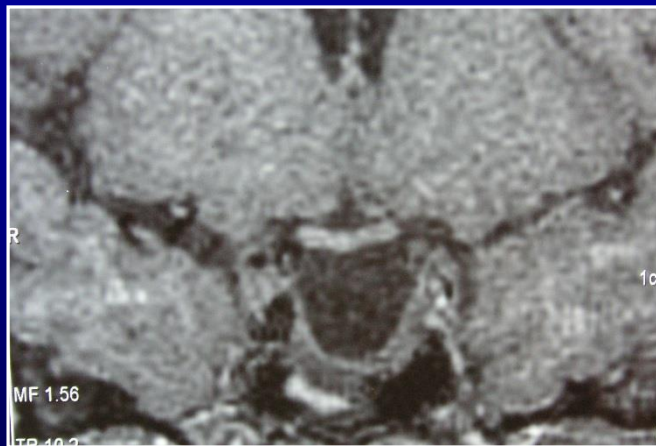- Mujer de 43 años.
- Operada de gastroplastia por obesidad mórbida.
- Amenorrea y asténica.
- Hemianopsia bitemporal
- Fecha de cirugía: 10-12-2004
- Vía transepto-transesfenoidal.
- Resección completa con visualización de diafragma selar.
- AP que incluye inmunohistoquímica: adenoma de hipófisis no secretor
- Última revisión (noviembre 2007) sin recidiva.



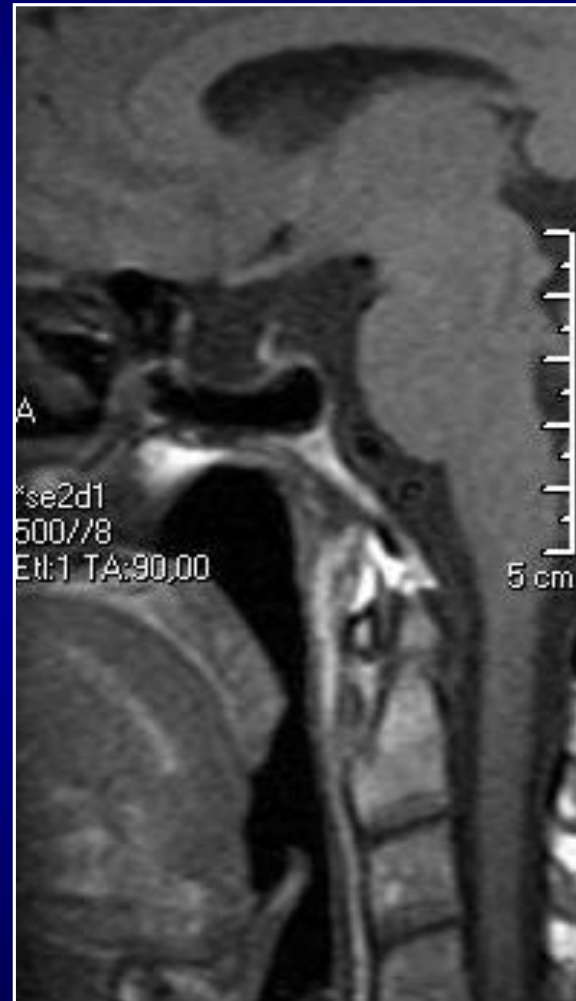
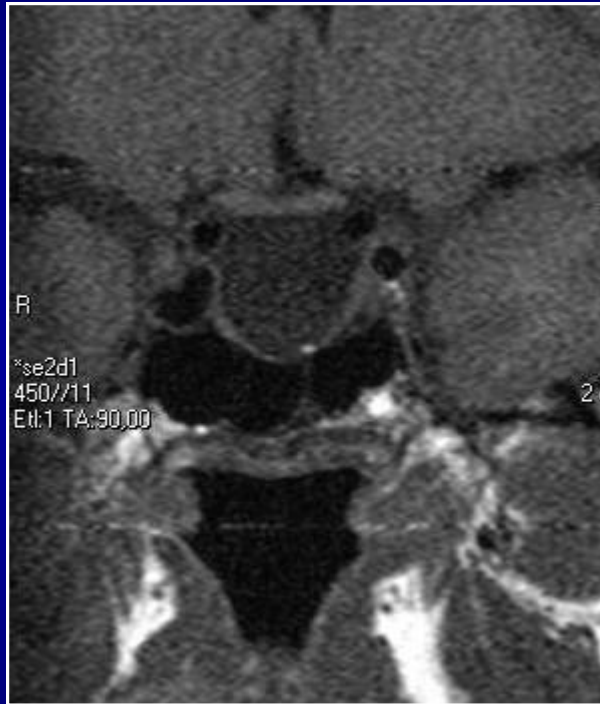
## Preoperatorio



## Postoperatorio



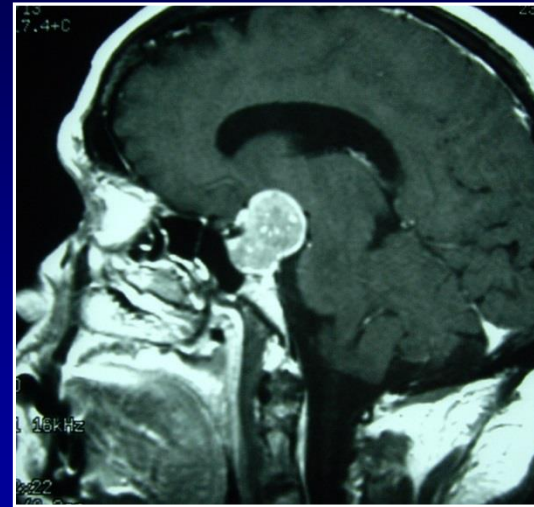
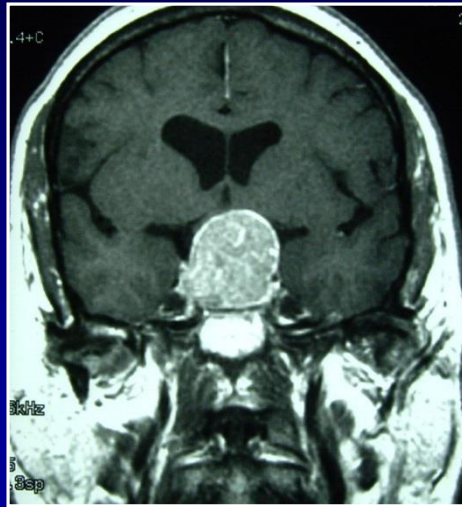
## Postoperatorio 3 años después



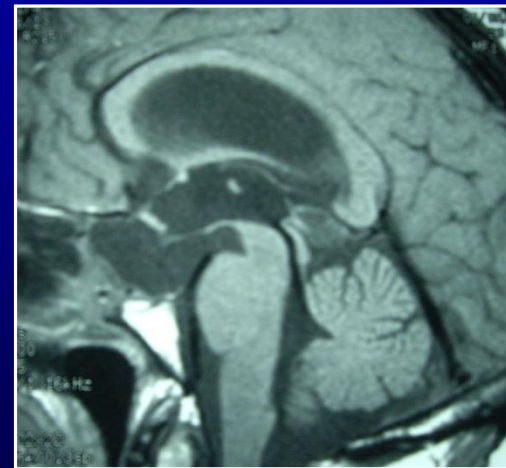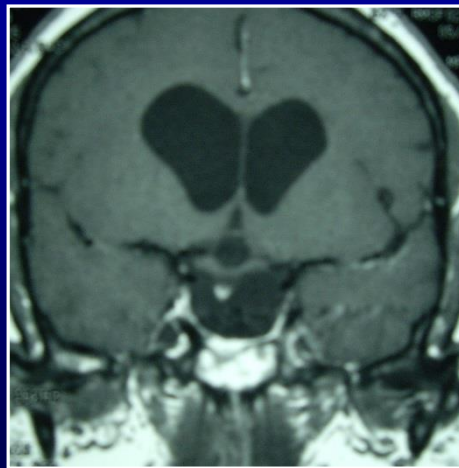
## Caso 2

- Mujer de 51 años.
- Amenorrea y asténica.
- Hemianopsia bitemporal
- Fecha de cirugía: 24-2-2003
- Vía nasal-endoscópica.
- Resección completa con visualización de diafragma selar.
- AP que incluye inmunohistoquímica: adenoma de hipófisis no secretor.
- Recidiva parcial a los 4 años de la cirugía, tratada con radiocirugía.

## Preoperatorio



## Postoperatorio 1 año después



## Postoperatorio 2 años después

